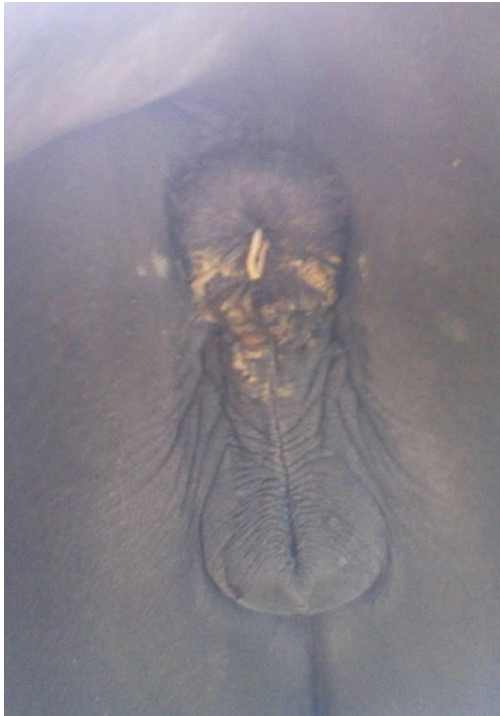

## Oxyuris equi (Pfriemenschwänze)



*Pfriemenschwanz, der zur Eiablage in Erscheinung tritt*  
© Bild: Karin Schmidt, Tierärztin, Österreich



*Oxyuris equi in seiner vollen Länge*  
© Bild: KoProLab Keck

Dieser weitgehend ungefährliche, aber sehr lästige Endoparasit ist dafür verantwortlich, dass Schweifscheuern beim Pferd lange Jahre mit Wurmbefall gleichgesetzt wurde.

Im Gegensatz zu den anderen Endoparasiten legen die Oxyuren ihre Eier nicht in den Kot ab, sondern die Weibchen leben im Enddarm und kommen zur Eiablage durch den Anus heraus. Die Eiablagen veranlassen viele Pferde dazu, sich (unter Umständen sehr massiv) den Anus zu kratzen. Dabei werden die Eier abgeschüttelt und die sich entwickelnden Larven fallen zu Boden. Hier werden die Larven vom Pferd mit dem am Boden liegenden Heu oder der Einstreu aufgenommen.

Die Entwicklungszeit der Oxyuren von der aufgenommenen Larve bis zum adulten Wurm dauert ca 4 Monate. Die adulten Würmer leben im Dickdarm, die Männchen sterben nach der Befruchtung, die Weibchen wandern zur Eiablage Richtung Anus. Auf ihrem Weg werden sie gelegentlich durch Kothaufen mitgenommen und dann ohne Möglichkeit zur Eiablage ausgeschieden. Ausserhalb des Pferdes sterben sie zeitnah ab und zersetzen sich, um die Eier freizugeben.

Der Nachweis wird über einen Tesaabklatsch von der Haut um den Anus oder durch Sichtung von adulten Würmern auf dem Kot geführt.

Bitte senden Sie uns gefundene Würmer oder Fotos der gesichteten Würmer sowie Tesaabklatschproben, damit eine eindeutige Artbestimmung durchgeführt werden kann.

Für Fotos bitte die Würmer in voller Länge – am besten mit einer Münze o.ä. daneben – abfotografieren. Es ist für uns sehr wichtig, den Schwanz sowie die volle Länge des Wurms erkennen zu können.

Bitte setzen Sie sich für ein konsequentes Behandlungsmanagement mit uns in Verbindung. Sie bekommen einen individuell für Ihr Pferd und die Behandlungshistorie Ihres Pferdes ausgearbeiteten Behandlungsplan, sowie umfangreiche Beratung rund um die Behandlung.

Da nur die adulten Stadien abgetötet werden können, sind meist mehrere WK-Gaben in individuell ermittelten Behandlungszyklen notwendig. Auch die eingesetzten Wirkstoffe müssen individuell auf ihre Wirksamkeit getestet werden.

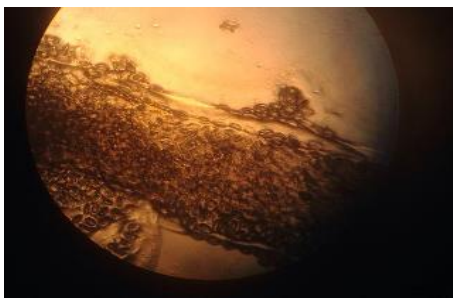
Dieser Plan beinhaltet auch zusätzliche Tipps zur Reinigung (Desinfektion) des Stallbereichs sowie zu unterstützenden Maßnahmen, um den Erfolg der Behandlung zu verbessern.

Wir bitten um Verständnis, dass für diesen Behandlungsplan sowie die Beratung mit ein Gebühr abgerechnet wird, sofern nicht zeitgleich eine Kotprobenuntersuchung erfolgt.


Grundsätzlich gilt: Oxyuren sind ein Einzelpferdproblem, das einen Hinweis auf ein immunschwächendes gesundheitliches Problem des betroffenen Pferdes gibt. Eine ganzheitliche Verbesserung des Immunstatus unterstützt daher die Behandlung.

Wir helfen Ihnen und Ihrem Pferd gerne

Nana Keck und Dr. Lena Greite



*Eipakete in einem adulten Oxyuren*  
© Tanja Maletzki Kotlabor Maletzki



*Tesaabklatschpräparat unter dem Mikroskop*  
© Bild: KoProLab Keck

